【1/4縮尺】

上顎臼歯部洞底部までの垂直的骨量不足症例にソケットリフト法を応用し早期に咀嚼機能回復を図った2例

杉澤歯科医院1)　東京西徳洲会病院口腔外科2)
杉澤　満1)　佐野　次夫2)　松本　学知2)

はじめに

上顎洞底部から歯槽骨頂までの厚みが１～2mm程度の垂直的骨量不足の症例に、AQB１ピースTタイプインプラントを使用して骨補填材等を填入せずに、徒手にて洞粘膜を挙上することにより外科的侵襲を最小限に抑える手法「いわゆるソケットリフト法」を応用し、早期に有効な咀嚼機能回復を図ることができた2症例を経験したのでその概要を若干の考察を加えて報告する。

症例1

患　者：53歳　女性
初　診：平成19年６月
主　訴：奥歯が無くて物が食べずらい。
既往歴：特に無し
所　見：全体的に歯周炎が強く動揺、出血、歯石沈着有り。特に左上の動揺がある。

■　初診時の口腔内写真・パノラマX線写真

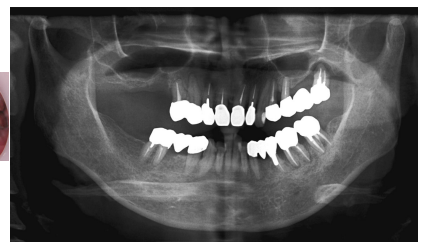

重度の歯周疾患。左右上顎臼歯部に垂直性の骨吸収が見られ、上顎洞底部から歯槽骨頂までの厚みが2mm程度の垂直的骨量不足の症例。

■　右上臼歯部インプラント埋入時

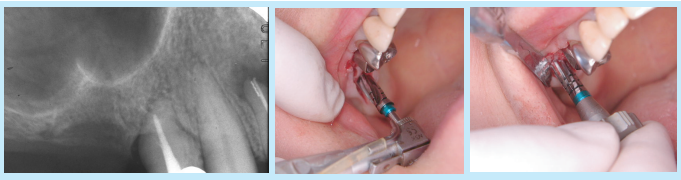

手　法

ガイドドリル、そしてスパイラルドリルにて骨だけを穿孔した後、エンドミルリーマーで徒手にて少しずつ骨膜とともに洞底部粘膜を挙上し、AQB Tタイプインプラントを埋入。

T-5MMと
T-5MSを埋入

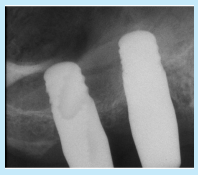

埋入時のデンタル
X線写真

■右上臼歯部の印象採得時（2ヵ月後）の口腔内写真

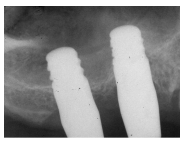

インプラント埋入２ヵ月後、デンタルX線写真よりインプラント周囲部に新生骨の添加が見られる。

■右上臼歯部の上部構造装着時の口腔内写真

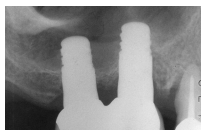

上部構造装着6ヵ月経過後
のデンタルX線写真

手　法

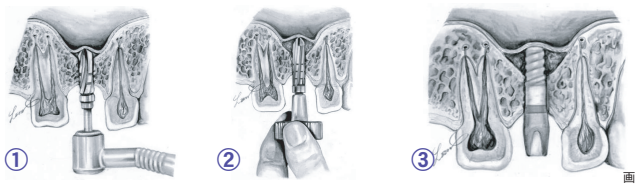

画：レオン佐久間

症例2

患　者：63歳　女性
初　診：平成11年12月
主　訴：左上が動揺している。
既往歴：特に無し
所　見：平成11年左下インプラント埋入口腔内の衛生状態は良好

■　初診時の口腔内写真・パノラマX線写真

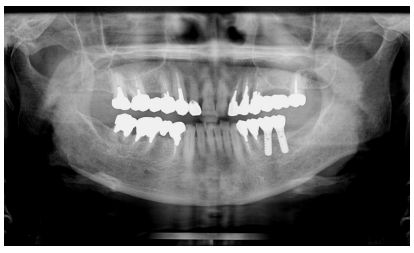

左上臼歯部上顎洞底部から歯槽骨頂までの厚みが１mm程度の垂直的骨量不足の症例。

■　左上臼歯部インプラント埋入時

インプラント埋入時の左上口腔内写真

スパイラルドリルにて骨だけを穿孔してインプラントを埋入時の口腔内写真。植立孔より洞底部粘膜が見られる。

縫合時の口腔内写真

使用インプラント
4MS　4SS　T4SS

手術後の暫間固定

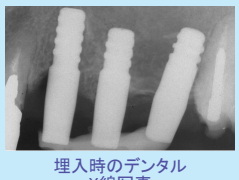

埋入時のデンタル
X線写真

2ヵ月後の印象採得時

■　左上臼歯部の上部構造装着時の口腔内写真

まとめと考察

・上顎臼歯部の上顎洞底部から歯槽骨頂までの厚みが１～2mm程度の垂直的骨量不足症例にAQB１ピースTタイプインプラントを使用して、「いわゆるソケットリフト法」を応用し術後2ヵ月で骨結合を獲得。その後、上部構造を装着し早期に咀嚼機能回復を図ることができた２例を経験したので報告をした。
・Tタイプインプラント埋入後、初期固定が得られるまではインプラント体に負荷がかからないように安静を図ることが重要であり、初期固定を得るまでは植立強固なインプラント体または天然歯との暫間固定を施す必要がある。
・本法には骨補填材は使用せず上顎洞粘膜を愛護的に徒手にて挙上する手法であり、HA層が骨芽細胞を早期に誘導することにより、インプラント体と洞粘膜ならびに骨膜の間の骨造成が図られ早期に骨結合できたと考えられた。
・ソケットリフト法は、サイナスリフト法と比較して上顎洞に対する外科的侵襲が少ないうえに骨造成が早期に図られ治癒期間の短縮が可能であるため上顎臼歯部の咀嚼機能回復には有効な方法である。